

# Nové přístupy v transplantaci vlasů a jiných adnex vlasům podobných

MUDr. Peter Hajduk, Eva Šelbická, DiS, Bc. Gabriela Šimková, Bc. Slávka Hajduková

GHO Clinic Praha

Odborná publikace uvede své čtenáře do problematiky HT (hair transplantation) a napoví i něco z její historie. Nabídne možnosti transplantace vlasů a dostupné techniky HT. Zabývá se i transplantací obočí, vousů a využití tzv. body hair. V závěru článek nahlíží do budoucnosti HT.

**Klíčová slova:** transplantace vlasů, HT (hair transplantation), vlasový folikul, folikulární jednotka, průbojník, štěp, darcovské místo.

## New approaches in hair transplantation and transplantation of other hair-like adnexes

Professional publications give their readers to the problems of HT (hair transplantation) and tells something of its history. Offers hair transplant options and techniques available to the HT. It deals with the transplantation of the eyebrows, beard and hair (body use). At the end of article looks into the future HT.

**Key words:** hair transplants, HT (hair transplantation), hair follicle, follicular unit, punch, graft, donor site.

Dermatol. praxi 2011; 5(1): 32–35

## Úvod do problematiky HT

Vlasy a jiná viditelná adnexa těla (obočí, oční řasy, vousy) patří, ve všech nám obrazem a písmem dostupným kulturám, k velice významným estetickým prvkům projevu jedince.

Jsou pak samozřejmě i adnexa vlasového charakteru, kterých se naopak po celá tisíciletí chceme zbavit, tam je však medicína úspěšná o trochu více díky pokrokům v oblasti využití světelné energie. Nicméně i tato adnexa (chlupy) mohou být za určitých okolností potenciálním darcovským zdrojem.

V některých kulturách se i dnes pozná dle vlasů, jejich délky, zabarvení či úpravy, kam jedinec v dané kultuře či hierarchii patří, aniž by promluvil či se jinak prokazoval. To z vlasů dělá i v dnešní době velice důležitý signální (non-verbální) prvek ve společnosti. Ať se nám to líbí nebo ne.

Průmysl spojený s úpravou vlasů (kosmetika, oděv, styling) je co do objemu produkce a výši cashflow (v legálním podnikání) pátém místě celosvětově. A i když v poslední době přišla v našich zeměpisných šířkách hlavně u mužů vlna velice jednoduchých až triviálních účesů („na Hálu“), celkově je péče o vlasy výrazně na vzestupu, a to nejen v oblasti konzervativní, laické nebo kosmetické péče, ale i péče medicínské.

Ve Spojených státech je transplantace vlasů u mužů druhou nejčastější operací v oblasti elektivní (estetické) chirurgie hned po korektivní horní blefaroplastice. Celkově počet zákroků narůstá o 6 % ročně za posledních 5 let.

Transplantace vlasů patří v moderním světě medicíny už několik desetiletí do terapeutického portfolia lékařských specializací jako plastická a estetická chirurgie, korektivní dermatologie, eventuálně oftalmologie.

Ve světě, hlavně ve Spojených státech a Jižní Americe, se z transplantací vlasového porostu stala od 80. let 20. století samostatná specializace se vším, co k tomu patří, včetně celosvětové zastřešující medicínské organizace (ISHRS). Tato slaví tento rok 20. výročí svého vzniku. Na posledním celosvětovém kongresu v Bostonu bylo přítomných neuvěřitelných 2 100 delegátů ze 75 zemí. Existují samozřejmě ve velkých státech i národní organizace sdružující chirurgy nebo lékaře jiných specializací, kteří se zabývají danou specializací. Pro nás nejbližší organizací je italská společnost. Bohužel, ESHRS (Evropská obdoba celosvětové organizace) byla téměř úspěšně rozložena vnitřními spory, hlavně mezi francouzskými a italskými členy.

U nás se tato subspecializace vyvíjí spíše jako součást již v úvodu jmenovaných oborů.

Dle našich poznatků se v současné době danému oboru věnují na plný úvazek dvě pracoviště a několik lékařů (hlavně plastických chirurgů v privátní praxi) má HT v portfoliu svých výkonů. Kvalita provedených výkonů se různí. I tady jakožto v celé medicíně platí, čím více praxe, tím větší kvalita v dané technice.

## Historie transplantací vlasů

Mezník má transplantace vlasů několik. První z nich se datuje do roku 1939, kdy japonští

chirurgové (dr. Okuda) prováděli autotransplantaci vlasů za pomoci velkých průbojníkových štěpů.

Světová válka ale přerušila bádání v tomto oboru. Na japonské poznatky po válce chytře navázal americký lékař dr. Norman Orentreich, který na počátku padesátých let 20. století začal experimentovat s autotransplantací nejdříve větších štěpů (průbojníky o průměru až 1,5 cm). Vzhledem k rozsahu jeho práce a zlepšování metodiky mu právem patří postavení „otce“ moderní transplantace vlasového porostu. Následně však vzhledem k poměrně velké devastaci v oblasti darcovského místa techniku zjemnil a průměr průbojníku se zmenšoval na cca 1 cm. Po relativně úspěšných 10 letech se ale začaly dostavovat následky prvních operací, velice nepřírozený růst ve velkých trsech, špatný sklon, výrazná devastace okcipitální oblasti porostu (darcovská místa se nijak chirurgicky neuzavírala). Výsledky se staly společensky neakceptovatelné a celé odvětví začalo stagnovat.

Dalším průkopníkem se stal na počátku sedmdesátých let minulého století dr. Patrick Frechet, plastický chirurg z Francie, který vnesl do oboru více a chirurgických spektů. Přišel s dvěma myšlenkami, jednak rotačního laloku na zakrytí předních partií a vytvoření kompletní nové přední vlasové linie, jednak s tzv. scalp reduction, tj. excizí bezvlasé části skalpu (míněno ve většině případů vertex) pomocí hvězdicového řezu. Postupem času metodu zdokonalil o expander, takže bylo možno redukovat poměrně velkou část bezvlasé kůže. Nevýhodou, zcela



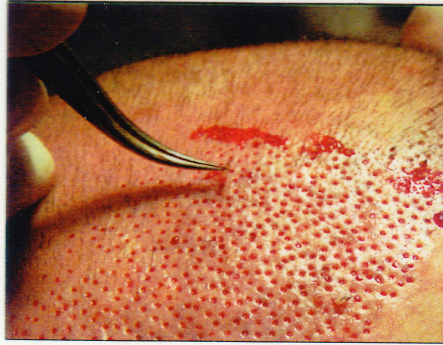
zásadní, bylo jednak poměrně značné jizvení (tzv. mercedes znak na vertexu), jednak nepřírozený sklon a růst u přední vlasové liniě. Metoda se používá dodnes na některých zahraničních pracovištích. U nás je dle našich informací v nabídce jedné dermatologické kliniky a jednoho privátního pracoviště plastické chirurgie.

V osmdesátých letech minulého století nastal další průlom, a to ve využití chirurgické excise (většinou v zátylku), jakožto dárcovského zdroje štěpů. Metoda dodnes nazývána jako „strip method“. Tato excise se pak uzavírala kožním stehem. Postup velice rychlý, dárcovské místo bylo odebráno, ošetřeno a uzavřeno během několika (15–20) minut. Tato metoda odběru se vzhledem k její relativní jednoduchosti používá dodnes v majoritě pracovišť. Prošla však hlavně za posledních deset let obrovskými změnami v přístupu k uzavírání dárcovského místa, tzv. trichofytic closure. Má však své limity hlavně co do počtu možných excisí, neboť s každou další se zvyšuje tenze v oblasti skalpu a tím i riziko zvětšování se jizev v průběhu času.

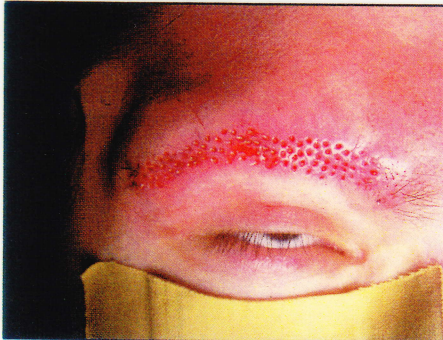Docházelo však ke změně i v přípravě štěpů. Zde hlavně v průběhu devadesátých let došlo k výraznému zmenšení štěpů až na hranici jednoho milimetru. Autor článku se učil v roce 1996 technice mikrograftingu v USA, kde se používal k přípravě štěpů mikroskop, speciální žiletka – čepalka a špachtle jako podkladová deska, později průhledné podsvícené plastové prkénko. Pro přípravu lůžek – díreček pro štěpy, se používá buď jehla NoKor 16 G, 18 G, 20 G, nebo speciální čepalka. Vzikala tím mikroincise, buď sagitální nebo transverzální, do které se pak vkládají štěpy. Existovaly (a existují) v zásadě dvě techniky. Buď se nejdříve připravil konečný počet štěpů, pak ten samý počet díreček a pak se do nich vložil připravený počet mikroštěpů (tuto techniku prováděl autor od r. 1996 do r. 2003). Druhá technika se nazývá „stick and place“, tj. po každé incisi následuje vložení štěpu. Zdá se, že druhá možnost je relativně rychlejší, nicméně z pohledu autora je tam menší kontrola nad technickými detaily, jako směr, úhel sklonu vlasu, čistota pole peroperačně. Zkušený team však dokázal touto metodou implantovat několik tisíc štěpů v průběhu 4–5 hodin. Výsledný efekt je už relativně přirozený, má ale své estetické limity.

Dalším výrazným krokem v HT bylo zavedení techniky obecně známé jako FUE (follicular unit extraction). Ta se objevuje poprvé u dr. Woodse a dr. Campbellové (Austrálie) na počátku tohoto století, oficiálně od roku 2000. Je to parabolický návrat k průbojníku, nicméně s řádově nižším průměrem. Začínali na 1,25 mm, nyní se hod-

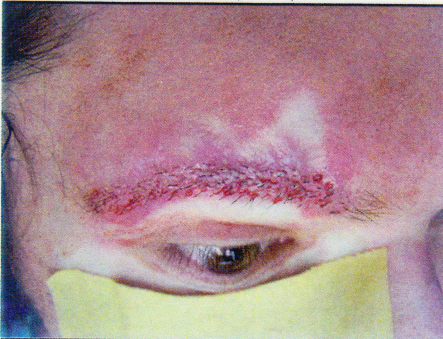**Obrázek 1.** Vkládání štěpů



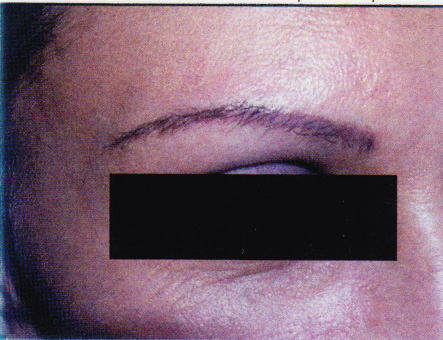
**Obrázek 2.** Obočí před



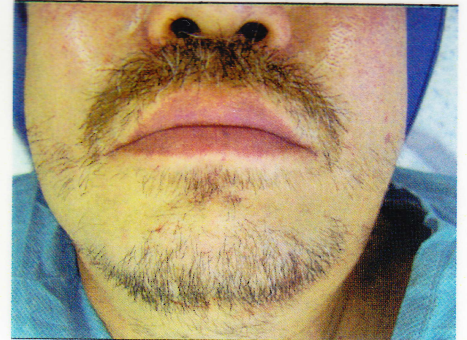
**Obrázek 3.** Obočí těsně po implantaci



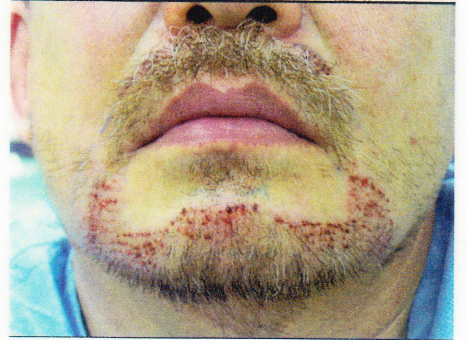**Obrázek 4.** Obočí cca 8 měsíců po transplantaci



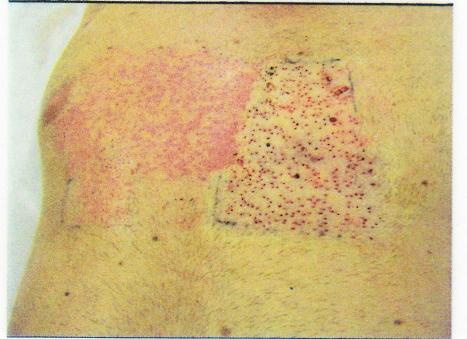
**Obrázek 5.** Vousy před transplantací



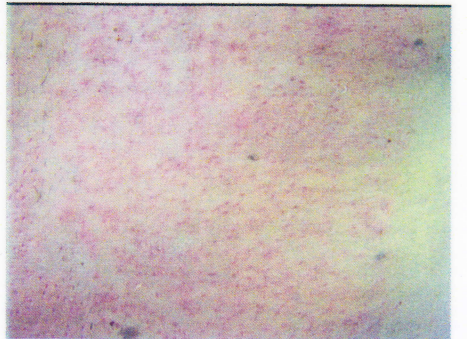
**Obrázek 6.** Vousy po transplantaci



**Obrázek 7.** Odběrové místo BH (hrudník) po odběru



**Obrázek 8.** Odběrové místo BH (hrudník) 1 den po odběru



noty průměru jejich odběrových jehel – průbojníků – pohybují od 0,55 do 0,75 mm. To je samozřejmě znát jak na konečném výsledku z hlediska estetiky, tak na stavu dárcovské plochy. Tato metoda si svou cestu razila poměrně ztuha a pomalu, k plné akceptaci došlo až v roce 2008 i mezi velkými hráči v oboru. Jedním z důvodů byla časová, personální a finanční náročnost, což z hlediska (hlavně amerického) ponětí „medical

business“ je velké mínus. Z pohledu pacienta je to ale obrovský skok vpřed. Nyní se odhaduje, že až 30 % všech světových pracovišť se touto technologií zabývá a asi 10 % ji provozuje výhradně. Současnost HT je vlastně jakýmsi „bojem“ mezi postupným plošným zavedením FUE technik (FUE už má dnes několik odnoží) a postupným „odumíráním“ techniky stripové – vytínání proužku kůže.



## Možnosti transplantace vlasů

Jak vyplývá z předešlého textu, transplantace vlasů prošla v uplynulých 20 letech dramatickou cestou směrem k miniaturizaci a naturalizaci. To samozřejmě výrazně rozšířilo indikační možnosti, rozšířilo řady potenciálních pacientů geometrickou řadou. Pokud v minulosti patřili k rozumné indikaci téměř výhradně mužští pacienti (estetická sebereflexe přece jen nižší než u žen), ve škále dle Norwooda skupiny II až IIIA, popřípadě III vertex, nyní jsme schopni nabídnout, při rozumné zachovalé a husté dárčové oblasti (cca 50 vlasových folikulů na 1 cm<sup>2</sup>), pomocí i pacientům se škálou Norwood IV až VI (s kompromisem v dosažené postimplantační hustotě). Úplně se otevřely dveře k transplantacím u žen, u pacientů po radioterapii, po devastacích poraněních v oblasti skalpu či obličeje (obočí, vousy). Po vstupu techniky mikrograftingu a zonal graftingu se dala velice pečlivě naplánovat hustota a tvar přední vlasové linie, po nástupu FUE technik se výrazně zvýšila možná konečná hustota až na 50 vlasových folikulů (vlasů) na centimetr čtvereční. FUE umožnila začít transplantovat a rekonstruovat struktury jako obočí, řasy, vousy, pubické ochlupení. V posledních pěti letech se čím dál více mluví i o využití tzv. body hair pro implantaci v určitých oblastech skalpu.

Spolu s rozvojem chirurgických technik se vyvíjí i konzervativní léčba a diagnostika, samozřejmě je podrobný trichogram před operací, několikaúrovňová konzervativní léčba a podrobná diagnostika stavu pacienta před zákrokem (nejen vlasů).

Úplně samostatnou kapitolou v oblasti obnovy vlasového porostu je implantace umělých vlasů-vláken, tzv. AHT (arteficial hair transplantation). V našich zemích technika téměř neznámá, v zemích jako Itálie, Japonsko a částečně i Anglie poměrně často užívána.

V Evropě se užívají vlákna italské výroby, naše pracoviště má certifikaci k provádění těchto výkonů, ale vzhledem k dlouhodobým (z našeho pohledu esteticky neuspokojivým) výsledkům a patřičně náročné postoperační péči dáváme (pokud to jen trochu lze) přednost autotransplantaci.

Samotný výkon je technicky relativně jednoduchý, nevyžaduje velké zázemí, výuka se dá zvládnout za několik týdnů. Postupem času se však vlákna postupně z kůže vylučují (po roce jich zůstává asi 85 %) a je potřeba je doplňovat. Navíc se samozřejmě ve zvýšené míře vyskytují granulomy jako reakce na cizí těleso v kůži.

## Technika transplantace vlasů (a jiných adnex), kterou používáme na našem pracovišti

Na našem pracovišti od ledna 2004 používáme techniku FUE. Školení našeho týmu proběhlo v Holandsku na přelomu let 2003 a 2004. Největší rozdíl od zatím majoritně ve světě užívané tzv. „strip method“ je ve způsobu extrakce dárčového místa, od čeho se pak odvíjí celá další filozofie výkonu.

Zárok můžeme z technického hlediska rozdělit na 3 etapy. Všechny části probíhají v lokální infiltrační anestezii, osvědčila se mixtura supracainu 2 % s Marcainem 0,25 %. Pacientům podáváme i premedikaci ve formě perorální. Obsahuje antibiotikum (nejčastěji roxitromycin 150 mg), dithiaden, diazepam, dicynone. K dosažení co nejpohodlnější polohy pacienta i operatérů jsme si nechali vyvinout speciální polohovatelný operační stůl. Zárok probíhá ve třech etapách.

První etapou zároku je extrakce folikulárních jednotek z dárčového místa. Pacient u ní leží z velké části na břiše (pokud je tedy dárčovou plochou vlasatá část hlavy). Pro extrakci štěpů z dárčové oblasti užíváme minipružbojník – jehel, v našem případě s průměrem 0,55 až 0,65 mm. Obvykle to bývá část nejdelší, protože se štěpy vyvrtávají po jednom. Je potřebná velká přesnost při manipulaci s průbojníkem, aby nedocházelo k časté transekci vlasového stvolu, protože tím se stává štěp méněcenným, spíše nepoužitelným. Extrahované štěpy se ukládají do speciálního roztoku, kterého složení zabezpečí viabilitu tkáně po 8 hodin. Obvykle je skládáme do Petriho misek po 200 kusech a ukládáme přechodně do lednice.

Po ukončení odběru ošetříme místo extrakce framikoinovou masťou, přechodně přelepíme sterilní gázou. Pacient odchází na pacientský pokoj na krátkou přestávku. Naš tým v mezidobí připraví operační sálek na další části zároku. Ta už probíhá pro pacienta v příjemnější poloze. Většinou u toho sedí, nebo pololeží na zádech. Po anestezii místa implantace následuje vyvrtání implantačních otvůrků (lůžek) pro nové štěpy. Používáme k tomu stejný průbojník jako v první etapě. Někdy je potřeba ho vyměnit, protože se rychle otupuje. Tato část zároku bývá relativně nejrychlejší. Je nesmírně důležité se na přesném místě implantace s pacientem předem domluvit, aby pak nevznikaly rozpory po operaci. U nás jednotlivé fáze zároku dosti podrobně fotíme na digitál a opakovaně se nám to při diskuzích s pacientem vyplatilo. Po vyvrtání jejich příslušného počtu otvůrky vyčistíme od zbytků

epidermis, abychom zabránili pozdějším zánětlivým nebo granulomatózním komplikacím.

Poté už je pacient připraven k poslední etapě, sázení – implantaci štěpů. Ta se provádí v polosedě pacienta, za pomoci dvou pinzet. Štěpy leží v připravených miskách a operátor si je ukládá v počtu několika kusů na rukavici a pak následně pinzetami transportuje do předpřipravených otvorů.

## Transplantace obočí (a očních řas)

Je jednou z vymožeností FUE techniky, protože ta umožňuje opravdu precizní výběr štěpů na implantaci. Pro rekonstrukci obočí totiž potřebujeme z 90 % jen tzv. single grafty, tj. jednofolikulární štěpy, abychom co nejvíce stav přiblížili reálnému stavu. Obvykle na to používáme vlasů z oblasti distálního okcipitu, až u hranice zadní vlasové linie, můžeme si vypomoci i body hair štěpem, hlavně u mužů. Celkově se snažíme o co nejjemnější štěpy.

Velice důležité je správné směřování a úhlování, tak, aby výsledný obrázek po čase co nejvíce odpovídal normálnímu růstu. Obvykle je zapotřebí na rekonstrukci obočí od 120 do 200 štěpů na jednu stranu, závisí to na reálném postižení, ale i požadavcích pacienta. To se dá zrealizovat v jednom nebo dvou zákrocích. Musíme však mít na paměti, že vlasy implantované coby obočí budou růst a je nutné na to pacienta před zákrokem upozornit. Doba hojení je standardní, do 14 dnů jsou známky zároku zcela potlačeny. V místě implantace může přetrvávat zarudnutí, na co pomůže aplikace biostimulačního laseru a aloe gelu.

Naše pracoviště provádí ve velice přísně indikovaných případech i transplantaci očních řas, hlavně u pacientů po popáleninách nebo jiných ztrátových poraněních v této oblasti.

Technika zde je ale odlišná vzhledem k anatomickým poměrům.

## Transplantace vousů

FUE technika umožňuje transplantaci vousů (obecně porostu obličeje). Používají se na to buď štěpy z oblasti temporální nebo z oblasti mediookcipitální, v indikovaných případech i hrubší body hair. Indikační skupina jsou muži, obvykle po poranění obličejové části hlavy nebo pro diagnózy hypotrichózy, což u některých etnik může mít silně limitující společenský dopad. Technika odběru je stejná jako u obočí, užíváme z 90 % single štěpy. Důležitá je správná orientace štěpů. Doba hojení může být vzhledem k poměrům, prokrvení a expozici na slunce delší, zarudnutí může přetrvávat i několik měsíců. Zde je velice



vhodné podání ATB po výkonu i po dobu 10 dnů a fotostimulace biolaserem.

### Využití tzv. body hair (BH) v HT

Jak z předchozího textu zcela jasně plyne, využití „body hair“ v soudobé transplantaci vlasového porostu má neustále větší význam. Jednak pro jeho relativní dostatek, jednak pro jeho velice lehkou „postradatelnost“ v původní anatomické lokalitě v případě extrakce a přenosu na jiné místo. Využití tohoto zdroje, čítajícího leckdy tisíce vlasových folikulů nabylo na významu až s příchodem FUE technik a hlavně po zavedení odběrových jehel 0,60 a 0,65 mm, které zanechávají v místě odběru zanedbatelnou stopu. Příprava takového dárcovského místa má svá specifika, odběr může provádět vzhledem k anatomickým lokalitám jen zkušený specialista. Ani zkušenosti tady ale nejsou zárukou úspěchu, spíše to záleží na anatomických danostech pacienta. Pokud se chlup/vlas točí více a směrem k podkoží, je možno ho jehlou vytáhnout

bez transsekce. Ta samotná by nevalila pokud by byla až pod úroveň germinativních buněk vlasového folikulu, nicméně u takto ztočených BH je velice těžké trefit úhel sklonu.

### Závěr, souhrn a budoucnost HT

Transplantace vlasů a jiných vlasům podobných adnex kůže je v dnešní době plně etablovanou, dá se říci samostatnou dermato-esteticko-chirurgickou procedurou. Pokud se provádí na pracovišti, které k tomu má dostatek vyškolených specialistů, může přinášet pacientům různé etiologie pozitivní změnu do jejich výzoru, a tím i psyché. Určitě bych proto řadil tuto proceduru k tzv. psychochirurgii. Má za sebou přes 50 let, vcelku dramatického vývoje. V blízké budoucnosti určitě má své místo technologie, kterou jsem Vám představil. Bude se ještě o stupínek (spíše o 0,1 mm) miniaturizovat, budou se hledat přístupy jak odebrat více štěpů z menšího místa, jak zachovat dárcovskou plochu co nejlépe.

Budou se vyvíjet konzervační roztoky na štěpy. To je evoluce v oboru. Revoluce v oboru se očekává už asi 10 let. Tkví v buněčné medicíně, v možnosti vypěstovat zárodečné buňky vlasových folikulů a ty pak implantovat do kůže spolu s podpůrnými buňkami podkoží. Na tomto projektu pracuje několik velkých laboratorů v USA a Velké Británii, zatím bez velkého úspěchu v humaní medicíně. Ukazuje se, že vlasová „cibulka“ bude tvrdším oříškem, než se zpočátku zdálo. Nám zatím v praxi zůstává alespoň velice pracovaná technika, přátelská pacientovi.

Článek přijat redakcí: 30. 1. 2011

Článek přijat k publikaci: 1. 3. 2011

**MUDr. Peter Hajduk**

GHO Clinic Praha

Koněvova 31, 13000 Praha 3

hair@ghoclinicpraha.cz

## Sdružení ambulantních dermatologů ČR

## si Vás dovoluje pozvat do Pardubic na volební VIII. sjezd SAD



# 8. – 9. 4. 2011

### Program

#### Pátek 8. 4. 2011

- 13 – 15 hodin příjezd účastníků, registrace
- 15 – 18 hodin odborný program a praktické workshopy
- od 19 hodin diskuzní večer s rautem

#### Sobota 9. 4. 2011

- 9 – 13 hodin ekonomicko-právní problematika a volba předsedy SAD

Těšíme se na setkání s Vámi.

Jménem celého organizačního výboru

[www.sadcr.com](http://www.sadcr.com)



*Petr Zajíc*

**MUDr. Petr Zajíc, MBA**  
předseda SAD